

**Ventricule gauche** Cavité inférieure gauche du cœur qui pompe le sang provenant de l'atrium gauche dans l'aorte vers le reste du corps, à l'exception des poumons.

**aorte** La plus grande artère du corps humain transporte le sang riche en oxygène du ventricule gauche vers le reste du corps, à l'exception des poumons.

DE

**Vena Cava superior:** Eine große Vene, die sauerstoffarmes Blut aus dem Oberkörper in den rechten Vorhof des Herzens transportiert.

**Vena Cava inferior:** Eine große Vene, die sauerstoffarmes Blut aus dem Unterkörper in den rechten Vorhof des Herzens transportiert.Bt.

**Rechter Vorhof:** Die obere rechte Kammer des Herzens, die das sauerstoffarme Blut aus der Vena Cava superior und inferior zur rechten Herzkammer leitet.

**Trikuspidalklappe:** Trennt rechten Vorhof und rechte Herzkammer und verhindert, dass das Blut in die falsche Richtung zurückfließt.

**Rechte Herzkammer:** Die untere rechte Kammer des Herzens, die das sauerstoffarme Blut aus dem rechten Vorhof aufnimmt und über die Pulmonalklappe in die Lungenarterie pumpt.

**Pulmonalklappe:** Liegt zwischen der rechten Herzkammer und der Lungenarterie und verhindert, dass das Blut in die falsche Richtung zurückfließt.

**Lungenarterie:** Die einzige Arterie des Körpers, die sauerstoffarmes Blut transportiert – aus dem Herzen direkt in die Lunge.

**Linker Vorhof:** Die obere linke Kammer des Herzens, die das sauerstoffreiche Blut aus der Lunge in die linke Herzkammer pumpt.

**Mitralklappe:** Trennt linken Vorhof und linke Herzkammer und verhindert, dass das Blut in die falsche Richtung zurückfließt.

**Linke Herzkammer:** Die untere linke Kammer des Herzens, die das Blut aus dem linken Vorhof über die Aorta in den gesamten Körper (außer der Lunge) pumpt.

**Aorta:** Die größte Arterie im Körper. Transportiert sauerstoffreiches Blut aus der linken Herzkammer zum restlichen Körper (außer zur Lunge)..

**ADVERTENCIA: PELIGRO DE ATRAGANTAMIENTO.**

Partes pequeñas. No conviene para niños menores de tres años.

**ATTENTION: DANGER D'ÉTOUFFEMENT.**

Petites éléments. Ne convient pas aux enfants de moins de trois ans.

**ACHTUNG: ERSTICKUNGSGEFAHR.**

Kleine Teile. Nicht für Kinder unter drei Jahren geeignet.



Learn more about our products  
at [LearningResources.com](http://LearningResources.com)

© Learning Resources, Inc., Vernon Hills, IL, US

Learning Resources Ltd., Bergen Way,

King's Lynn, Norfolk, PE30 2JG, UK

Please retain the package for future reference.

Made in China.

LRM3334-GUD

Hecho en China.

Conserva el envase para  
futuras consultas.

Fabriqué en Chine.

Veillez conserver l'emballage.

Hergestellt in China.

Bitte Verpackung gut  
aufbewahren.

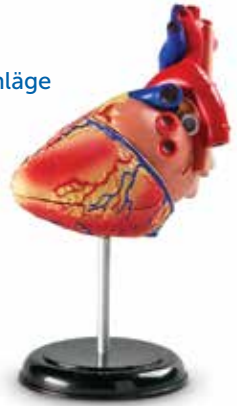# Human Anatomy Model Heart

Modelo de anatomía humana: Corazón • Modèle anatomique  
humain : Cœur • Menschliches Anatomiemodell: Herz

## Activity Guide

Guía de actividades • Guide d'activités • Spielvorschläge

This set of 29 pieces connects to form a human heart that displays the organ's major parts. Some pieces are hinged to exhibit the heart's four chambers. The model features the following sections of the heart: superior vena cava, inferior vena cava, right atrium, tricuspid valve, right ventricle, pulmonary artery, left atrium, mitral valve, left ventricle, and aorta.



ES

Este set contiene veintinueve piezas que conectan entre sí para formar un corazón humano que contiene las partes principales de este órgano. Algunas de las piezas están articuladas con el fin de mostrar las cuatro cavidades cardíacas. El modelo cuenta con las siguientes partes del corazón: vena cava superior, vena cava inferior, aurícula derecha, válvula tricúspide, ventrículo derecho, arteria pulmonar, aurícula izquierda, válvula mitral, ventrículo izquierdo y aorta.

FR

Cet ensemble de 29 pièces s'assemble pour former un cœur humain indiquant les principales parties de cet organe. Certaines pièces sont articulées pour montrer les quatre cavités du cœur. Le modèle comprend les sections suivantes du cœur : la veine cave supérieure, la veine cave inférieure, l'atrium droit, la valve tricuspide, le ventricule droit, l'artère pulmonaire, l'atrium gauche, la valve mitrale, le ventricule gauche et l'aorte.

DE

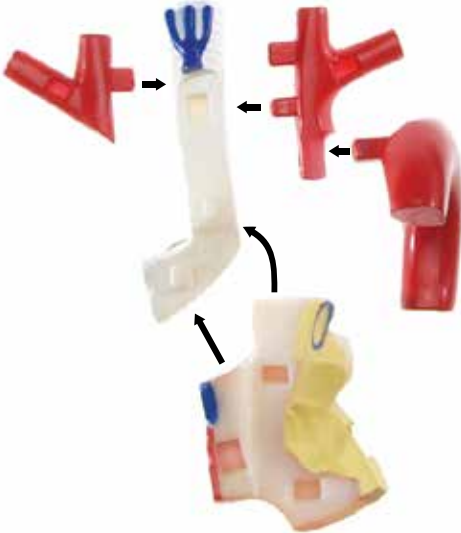
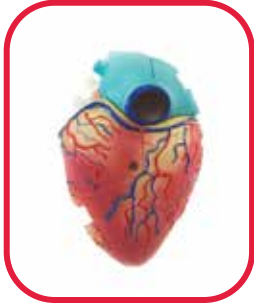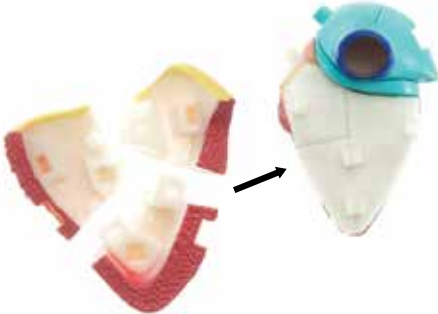
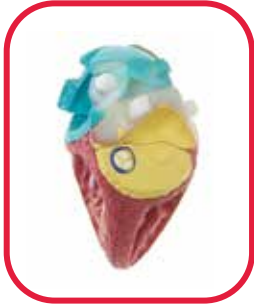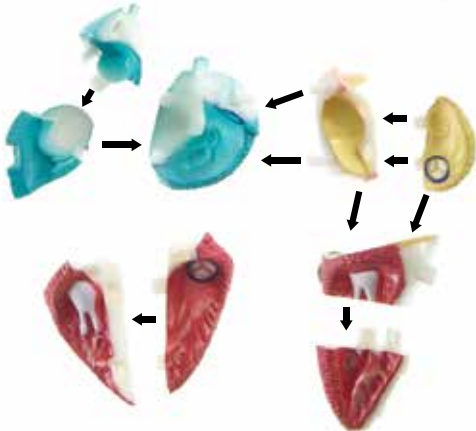
Das 29-teilige Set bildet zusammengesetzt ein menschliches Herz, an dem die wichtigsten Bestandteile des Organs zu erkennen sind. Die vier Herzkammern sind zur anschaulichen Darstellung aufklappbar. Das Modell stellt die folgenden Abschnitte des Herzens dar: Vena Cava superior, Vena Cava inferior, rechter Vorhof, Trikuspidalklappe, rechte Herzkammer, Lungenarterie, linker Vorhof, Mitralklappe, linke Herzkammer und Aorta.

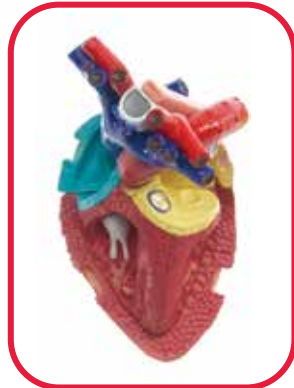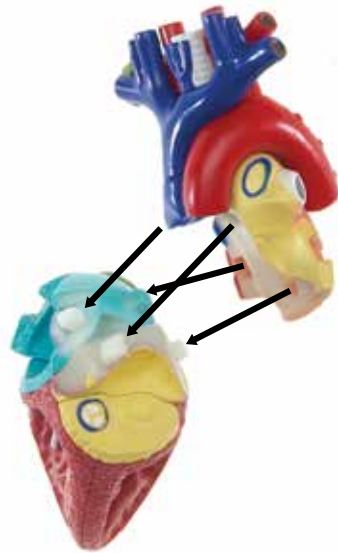
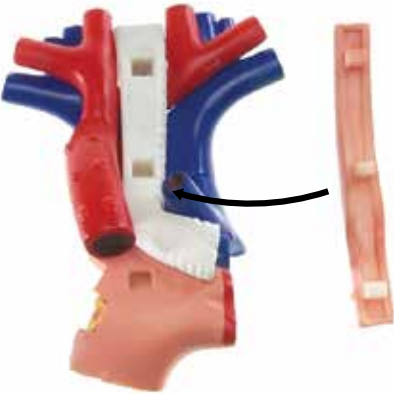



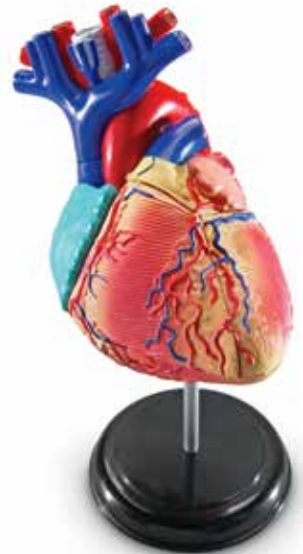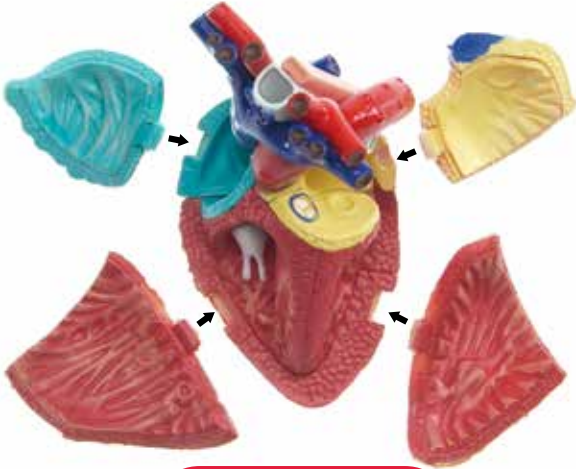
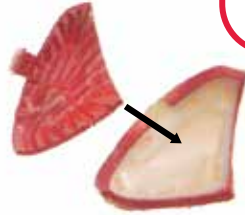



**WARNING:**  
CHOKING HAZARD - Small parts.  
Not for children under 3 years.

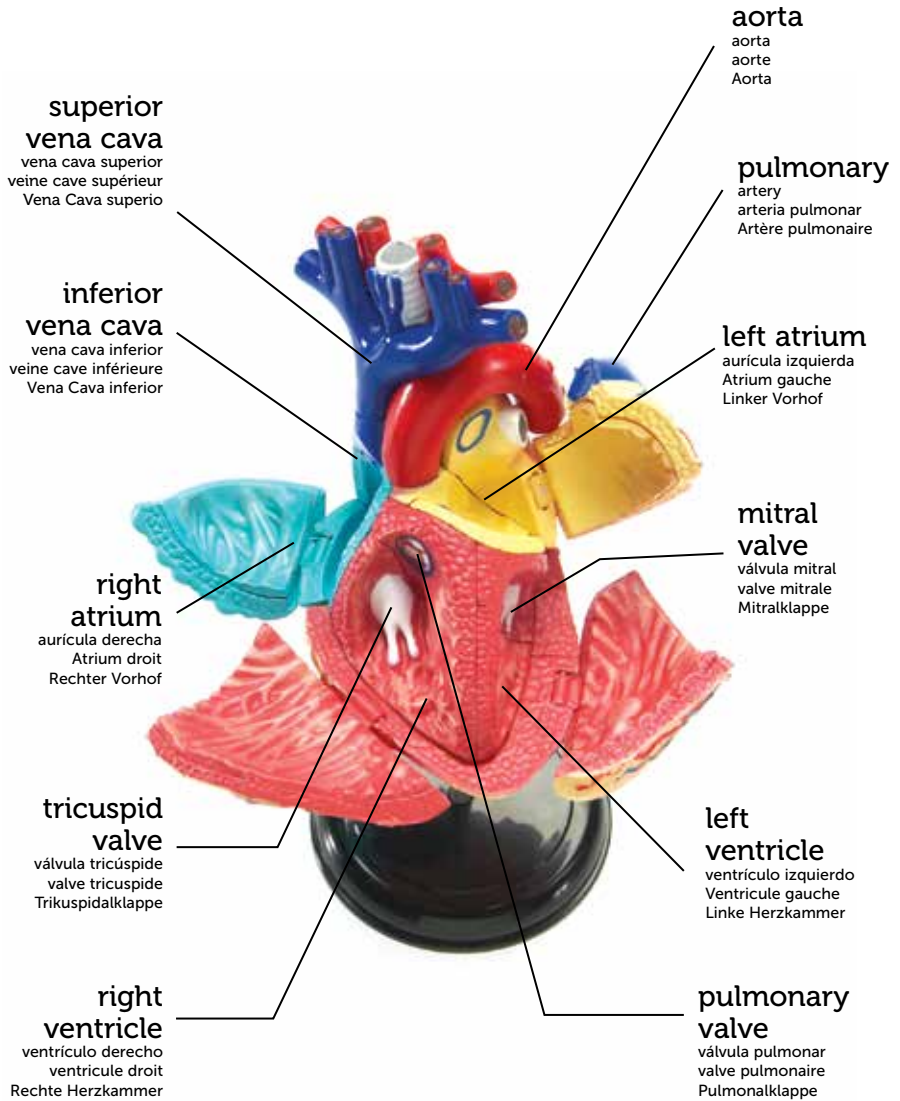
# Assembly

Montaje • Montage • Zusammenbau









**superior vena cava** large vein that carries oxygen-poor blood from the upper body into the right atrium

**inferior vena cava** large vein that carries oxygen-poor blood from the lower body into the right atrium

**right atrium** upper-right chamber of the heart that directs oxygen-poor blood from the superior and inferior vena cava to the right ventricle

**tricuspid valve** separates the right atrium and right ventricle, preventing blood from flowing in the wrong direction

**right ventricle** lower-right chamber of the heart that collects oxygen-poor blood from the right atrium, pumping it through the pulmonary valve into the pulmonary artery

**pulmonary valve** located between the right ventricle and pulmonary artery that prevents blood from flowing in the wrong direction

**pulmonary artery** the only artery that carries oxygen-poor blood from the heart directly to the lungs

**left atrium** upper-left chamber of the heart that pumps oxygen-rich blood from the lungs into the left ventricle

**mitral valve** separates the left atrium and left ventricle, preventing blood from flowing in the wrong direction

**left ventricle** lower-left chamber of the heart that pumps blood from the left atrium through the aorta to the entire body, except for the lungs

**aorta** largest artery in the body; carries oxygen-rich blood from the left ventricle to the rest of the body, except for the lungs

**vena cava superior** vena de gran tamaño que transporta sangre con poco oxígeno desde la parte superior del cuerpo hasta la aurícula derecha

**vena cava inferior** vena de gran tamaño que transporta sangre con poco oxígeno desde la parte inferior del cuerpo hasta la aurícula derecha

**aurícula derecha** cavidad superior del corazón que bombea la sangre con poco oxígeno que transportan las venas cavas superior e inferior al ventrículo derecho

**válvula tricúspide** separa la aurícula derecha del ventrículo derecho evitando que la sangre circule en dirección contraria

**ventrículo derecho** cavidad inferior derecha del corazón que recoge sangre con poco oxígeno procedente de la aurícula derecha y la bombea a la arteria pulmonar, atravesando la válvula pulmonar

**válvula pulmonar** situada entre el ventrículo derecho y la arteria pulmonar, evita que la sangre circule en dirección contraria

**arteria pulmonar** la única arteria que transporta sangre con poco oxígeno desde el corazón directamente a los pulmones

**aurícula izquierda** cavidad superior izquierda del corazón que bombea sangre oxigenada procedente de los pulmones al ventrículo izquierdo

**válvula mitral** separa la aurícula izquierda del ventrículo izquierdo evitando que la sangre circule en dirección contraria

**ventrículo izquierdo** cavidad inferior izquierda del corazón que bombea sangre desde la aurícula izquierda a través de la aorta hacia el resto del cuerpo, exceptuando los pulmones

**aorta** la arteria más grande del organismo; transporta sangre oxigenada desde el ventrículo izquierdo al resto del cuerpo, exceptuando los pulmones

**veine cave supérieure** Grande veine qui transporte le sang pauvre en oxygène de la partie supérieure du corps vers l'atrium droit.

**veine cave inférieure** Grande veine qui transporte le sang pauvre en oxygène de la partie inférieure du corps vers l'atrium droit.

**Atrium droit** Cavité supérieure droite du cœur qui pompe le sang pauvre en oxygène des veines caves inférieure et supérieure vers le ventricule droit.

La **valve tricuspide** sépare l'atrium droit du ventricule droit pour empêcher le sang de circuler dans le mauvais sens.

**ventricule droit** Cavité inférieure droite du cœur qui collecte le sang pauvre en oxygène de l'atrium droit pour le pomper dans la valve pulmonaire en direction de l'artère pulmonaire.

La **valve pulmonaire**, qui se trouve entre le ventricule droit et l'artère pulmonaire, empêche le sang de circuler dans le mauvais sens.

**Artère pulmonaire** La seule artère qui transporte directement le sang pauvre en oxygène du cœur aux poumons.

**Atrium gauche** Cavité supérieure gauche du cœur qui pompe le sang riche en oxygène en provenance des poumons dans le ventricule gauche.

La **valve mitrale** sépare l'atrium gauche du ventricule gauche pour empêcher le sang de circuler dans le mauvais sens.